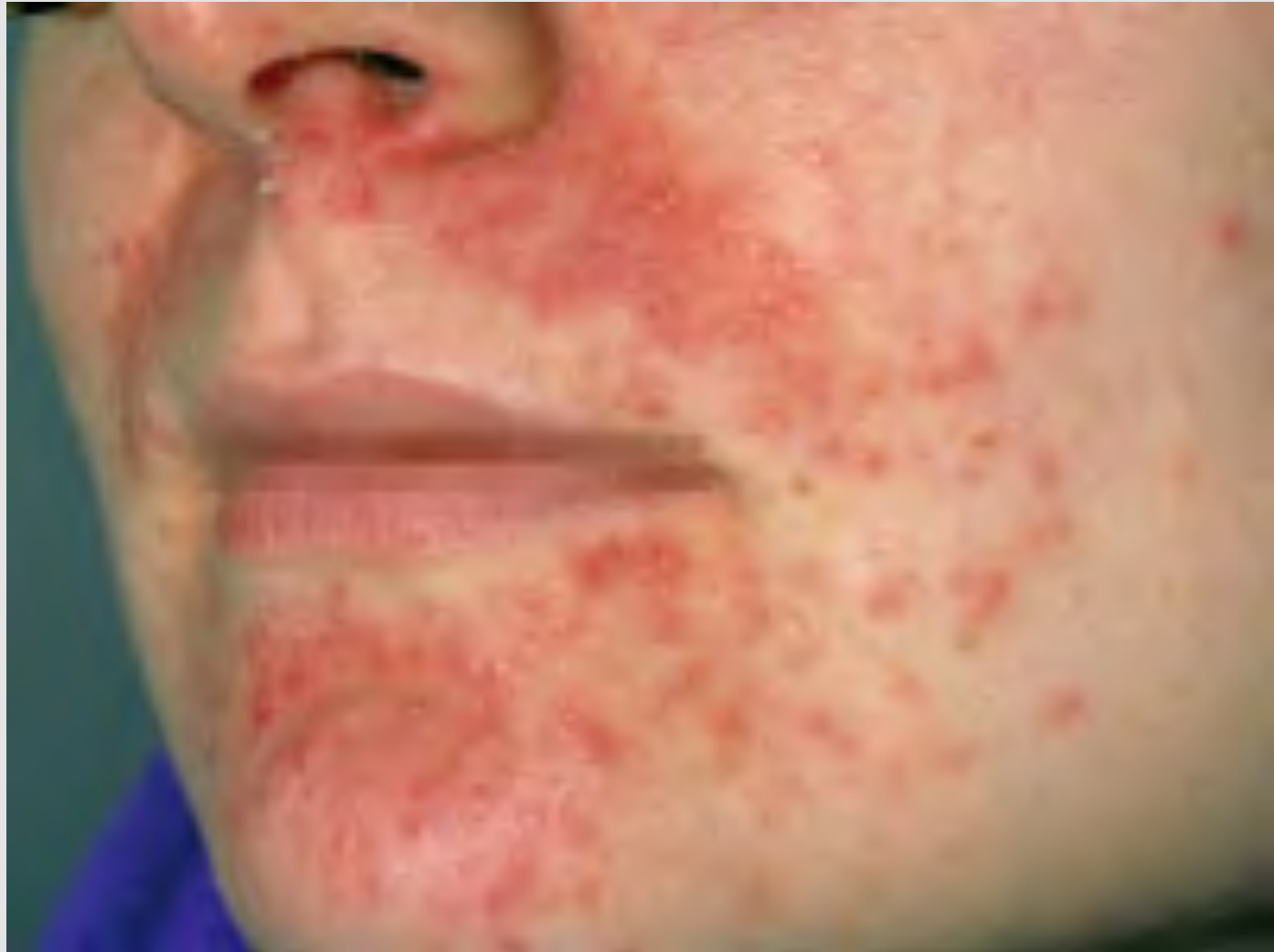

# Typische Symptome einer Zahnmaterialunverträglichkeit

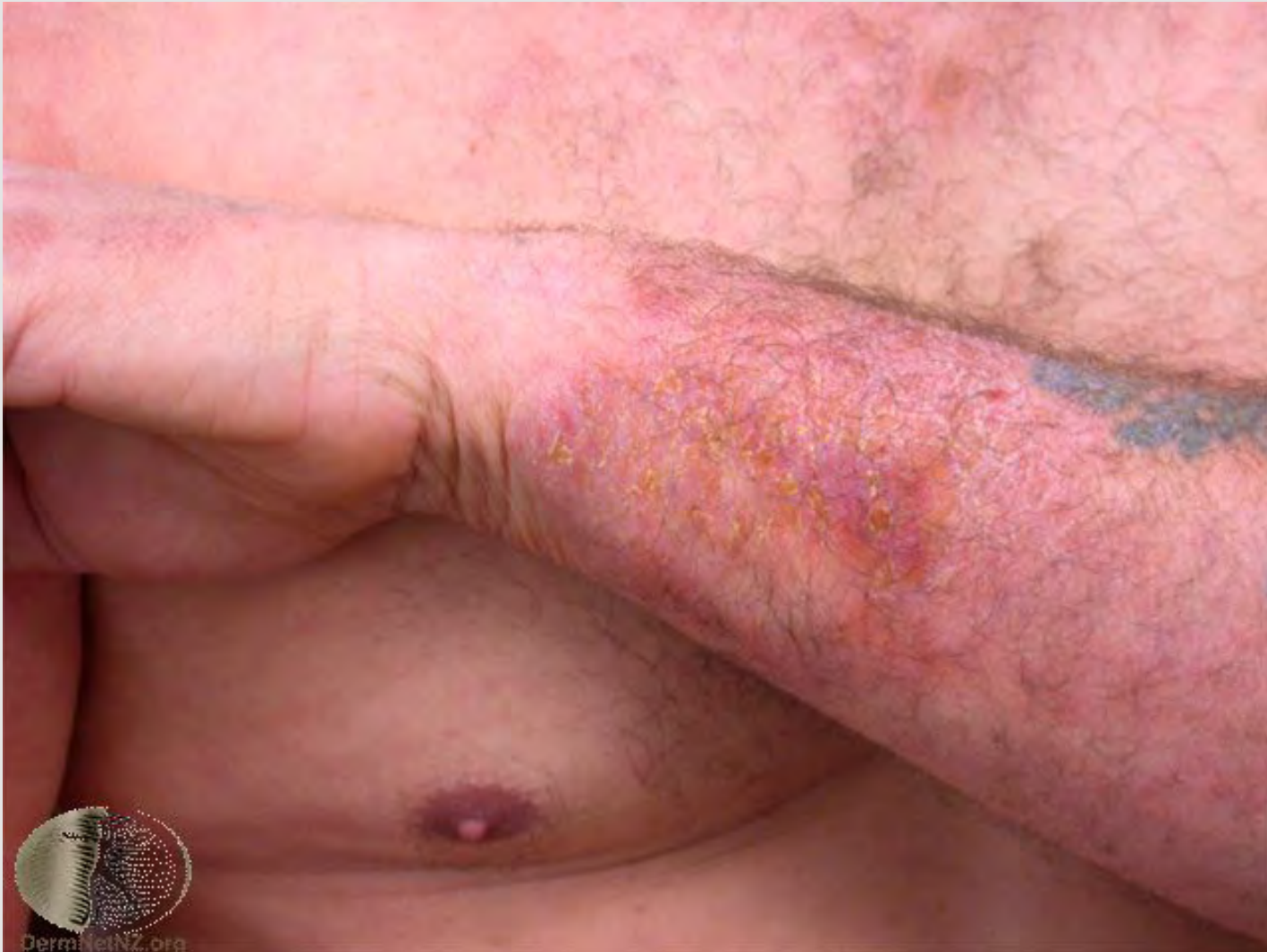Univ.-Prof. Dr. Dr. Franz-Xaver Reichl  
Poliklinik für Zahnerhaltung und Parodontologie der LMU und  
Walther-Straub-Institut für Pharmakologie und Toxikologie der LMU  
Nussbaumstr. 26  
80336 München  
reichl@lmu.de



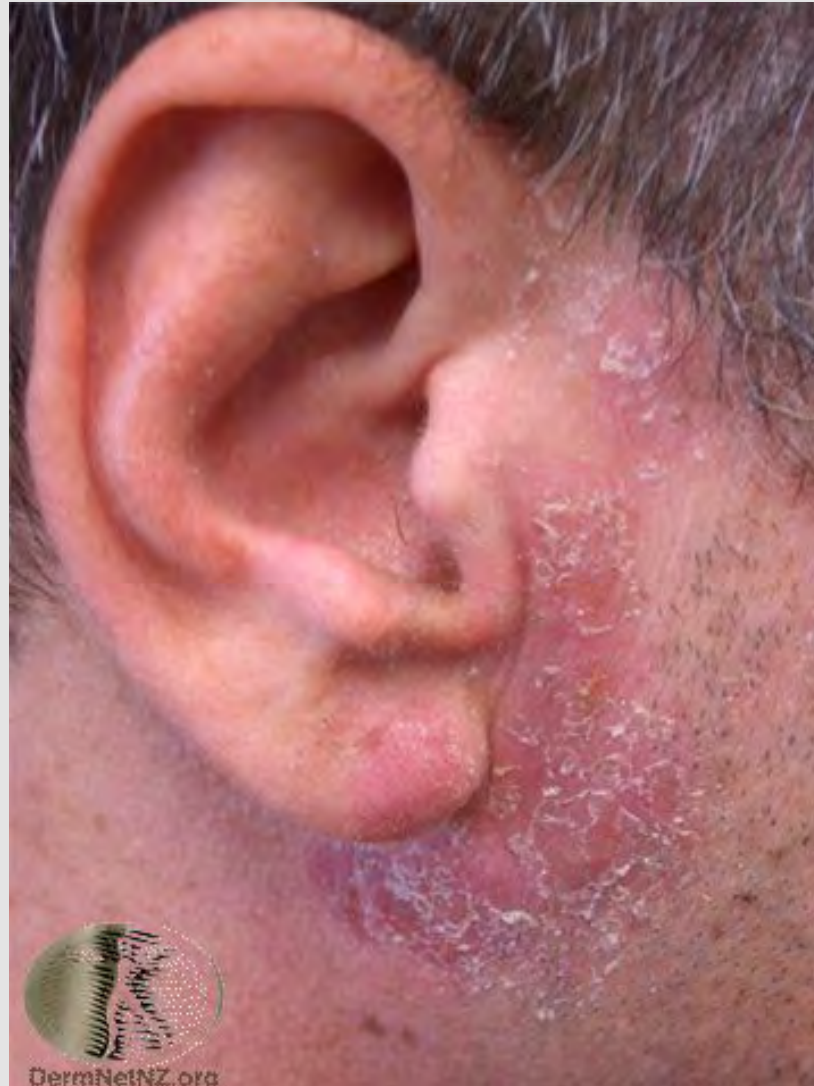# Periorale Dermatitis nach Kontakt mit Acrylaten




# Kontaktallergie bei einem Zahntechniker gegen Methacrylate

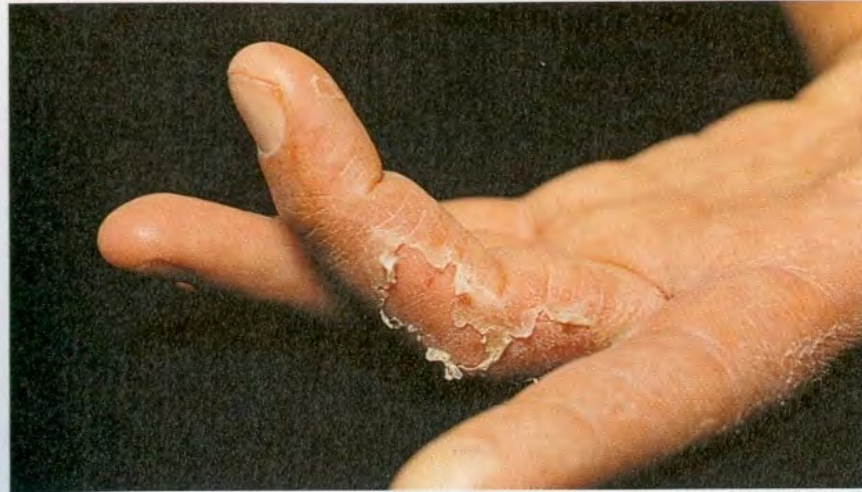

# Kontaktallergie bei demselben Zahntechniker

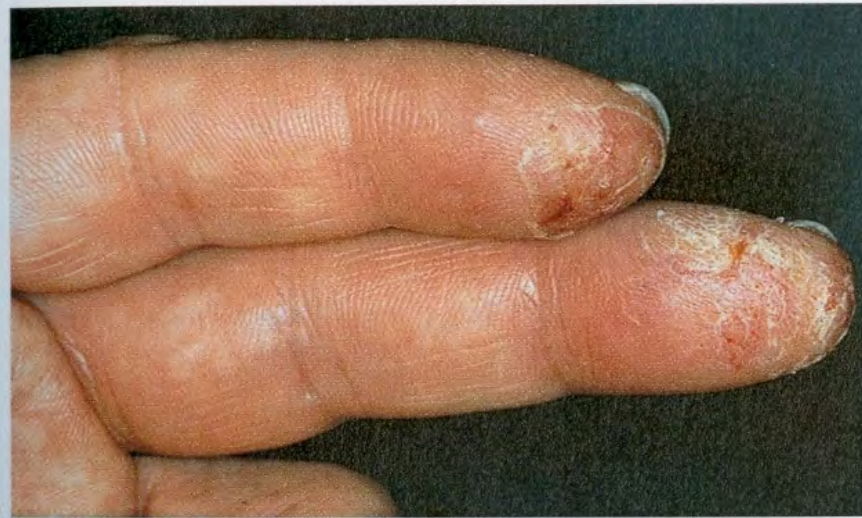



a

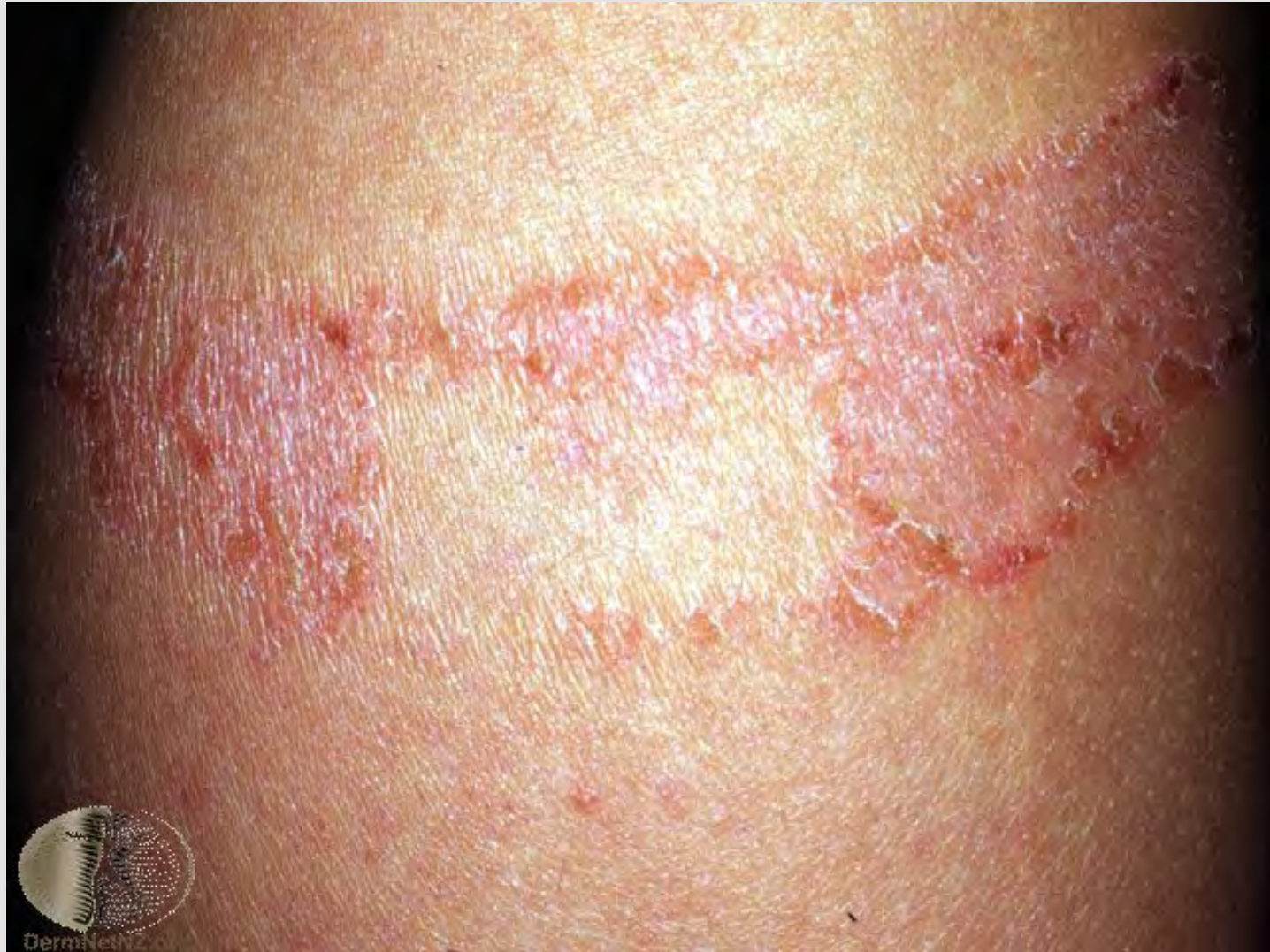

b

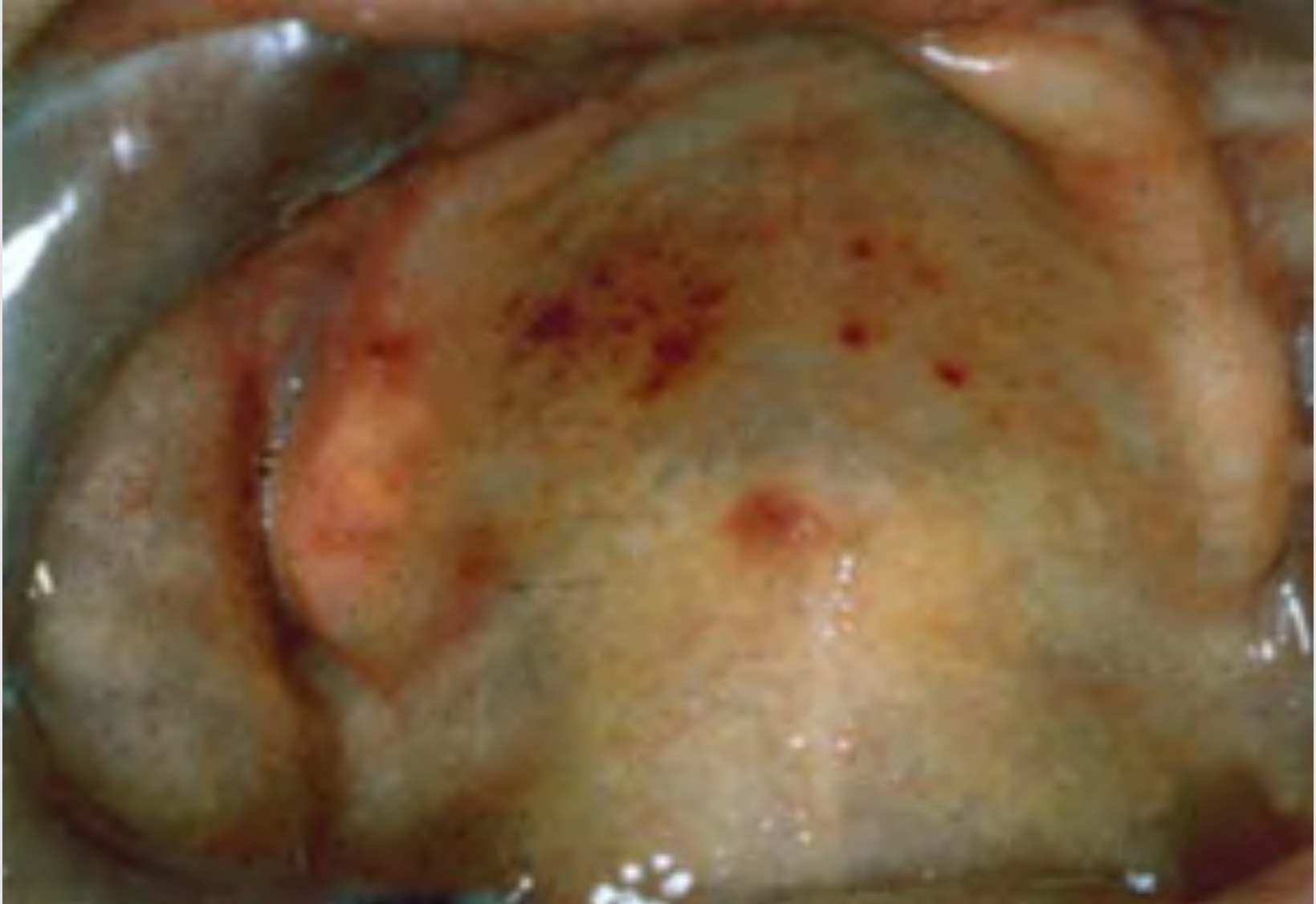


**Abb. 12.2** Zwei Fälle einer allergischen Kontaktreaktion auf Bestandteile von Komposit-Kunststoffen und Adhäsiven: (a) Zahnarzt, 40 Jahre alt; (b) Zahnarzt, 56 Jahre alt, hier sind die Ekzeme hauptsächlich an den Fingerspitzen lokalisiert. (Mit freundlicher Genehmigung von Prof. Dr. D. Arenholt-Bindslev, Aarhus)

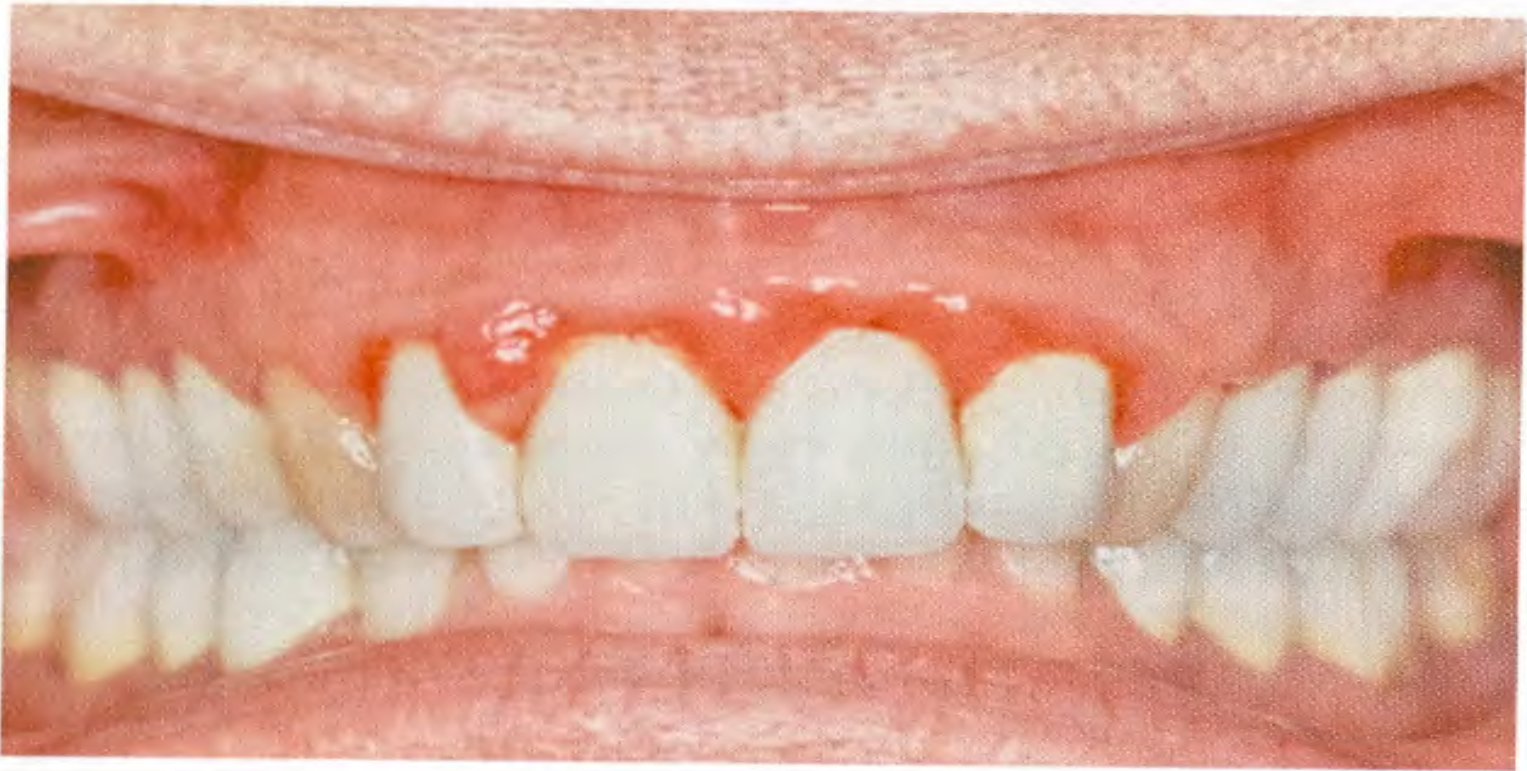# Kontaktallergie gegen Methacrylate (auch in Pflaster enthalten)



# Entzündungen der Mundschleimhaut nach Kontakt mit Haftmittel

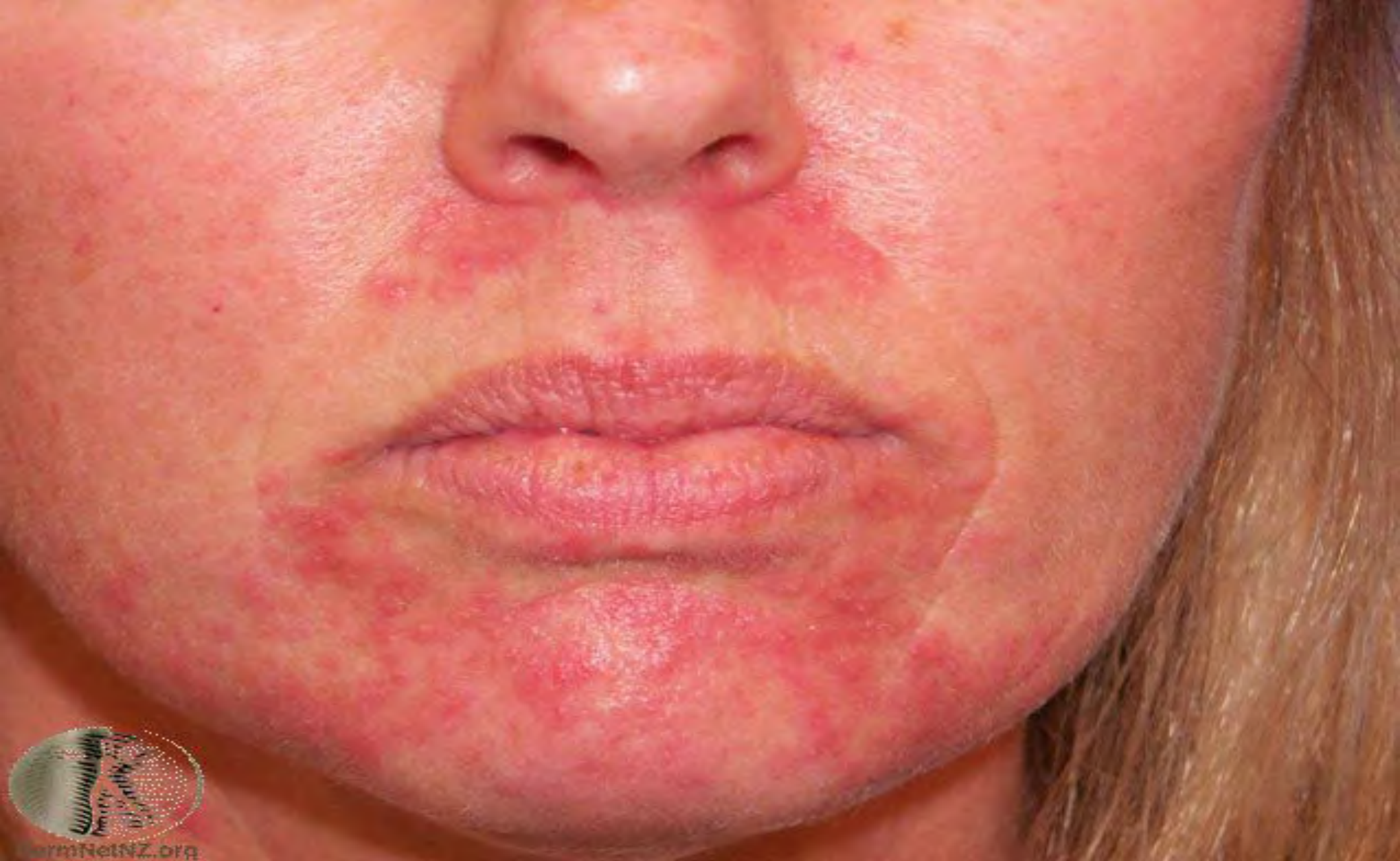

# Entzündung der Gingiva nach Kontakt mit Methacrylaten

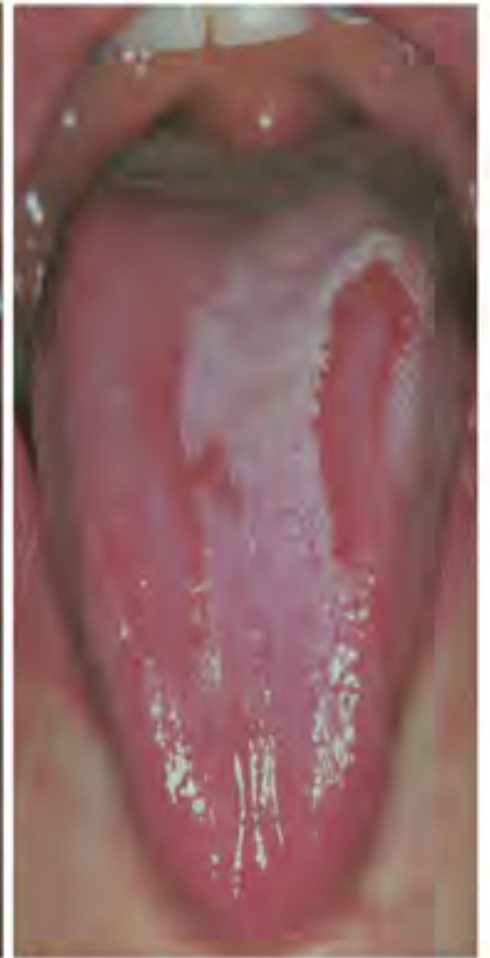
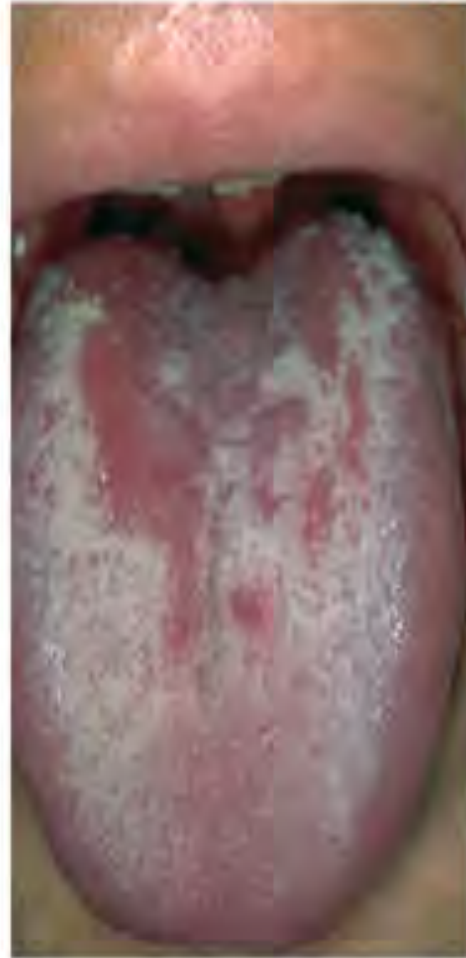
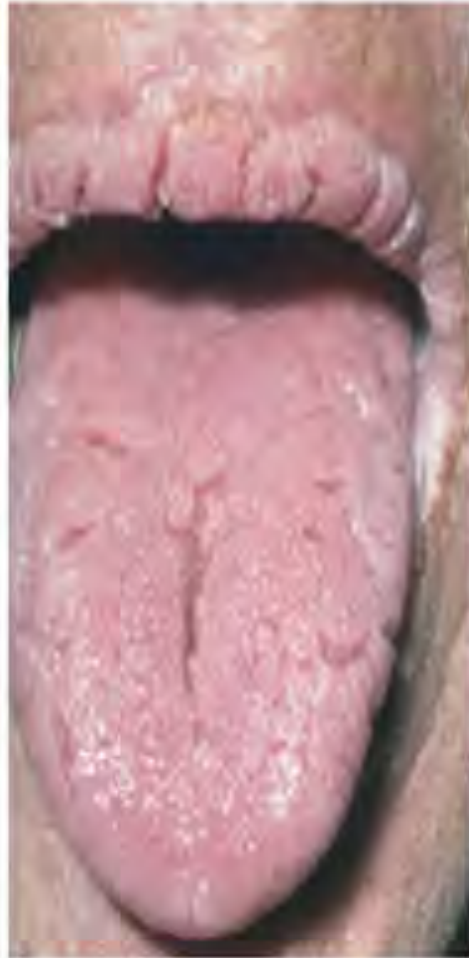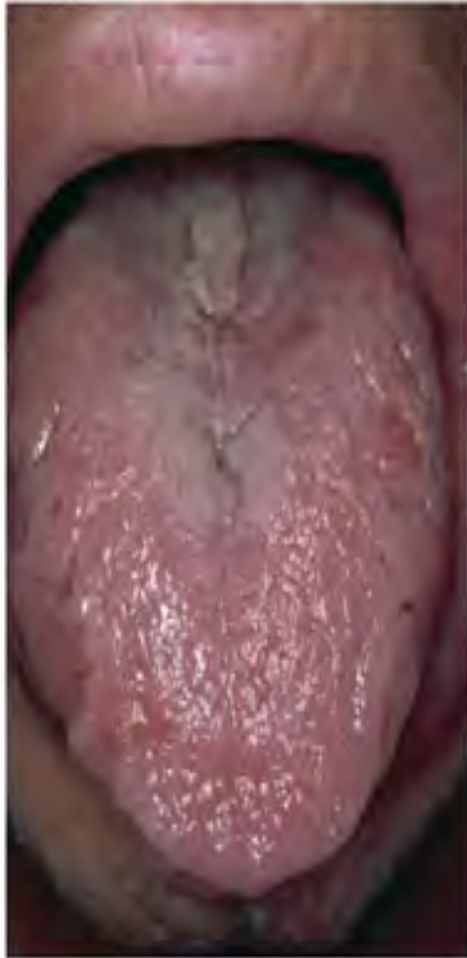Ausgeprägte Entzündung der Gingiva nach Eingliederung von Aufbrennkeramik-Kronen, wenig Plaque (Papillen-Blutungs-Index der nicht überkronten Zähne < 20%).





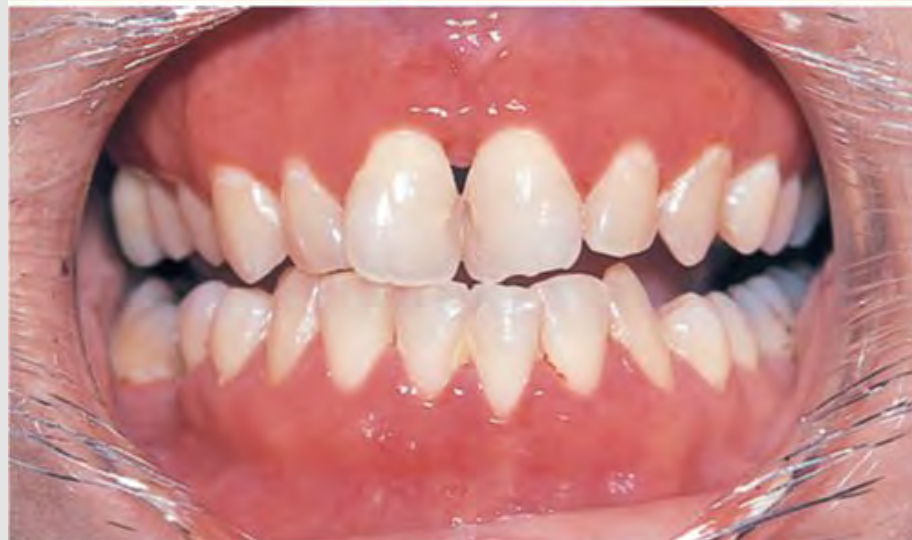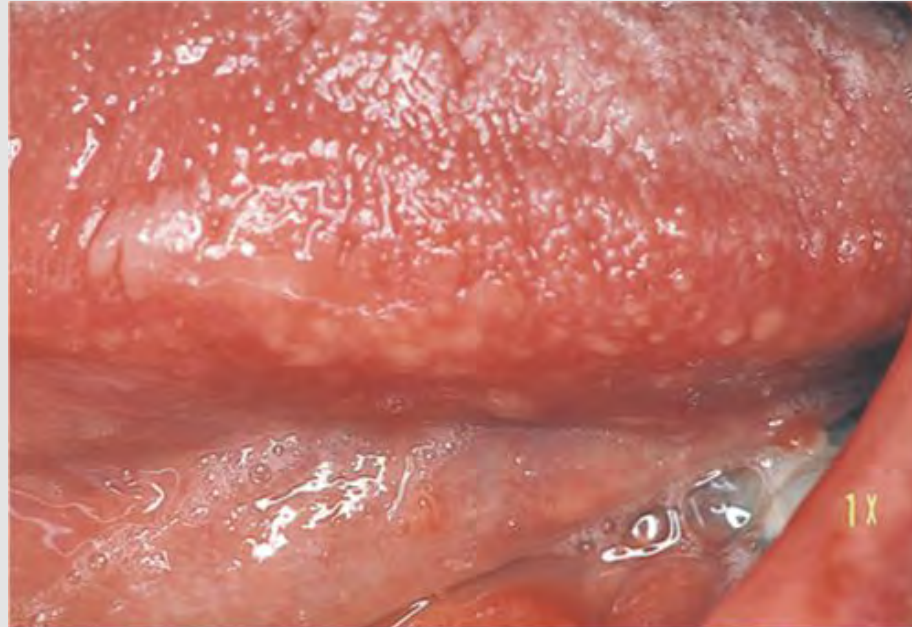Periorale Dermatitis nach Applikation eines Keramik-Inlays mit einem Adhäsiv

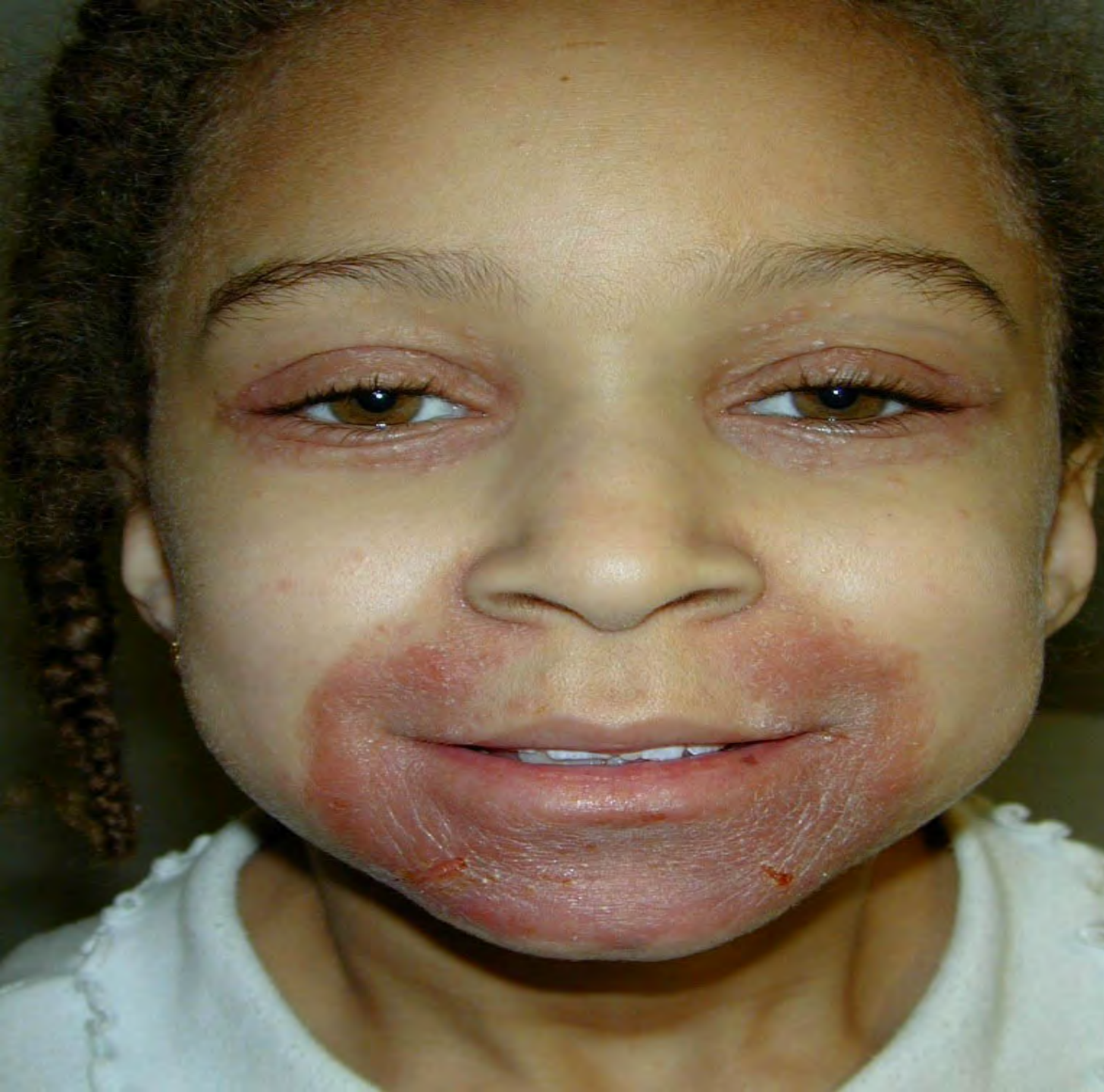


typische Lingua plicata = Faltenzunge

typische Lingua geographica = Landkartenzunge

# Allergische Stomatitis nach Kontakt mit Methacrylaten





Periorale Dermatitis  
nach Kontakt mit  
Methacrylaten aus  
dentalen  
Materialien



Von Patienten häufig angegebene Symptome bei einer bestehenden Zahnmaterial-Unverträglichkeit